

中国子宫颈癌筛查及异常管理相关问题专家共识(二)

中国优生科学协会阴道镜和宫颈病理学分会(CSCCP)专家委员会

CSCCP 中国子宫颈癌筛查及异常管理相关问题专家共识的第二部分内容:阴道镜的规范化检查,组织学确诊的子宫颈上皮内瘤变(CIN)和原位腺癌(AIS)的处理建议。

一、阴道镜检查子宫颈的操作规范

阴道镜检查作为子宫颈癌筛查异常结果进一步评估的重要检查手段,主要用于对下生殖道可疑病变进行评价。阴道镜检查使用 3%~5% 醋酸、卢戈碘液,会造成患者一定的不适感,并对患者阴道微环境造成一定的影响,建议对有一定医学指征的患者行阴道镜检查。此外,每例阴道镜检查需要花费一定的时间,判断具有主观性,且难以评价宫颈管内情况,因此,不推荐作为子宫颈癌的筛查方法。对于无条件进行阴道镜检查及活检的单位,建议转诊上级单位^[1-4]。多点活检对于避免漏诊有一定帮助,但应注意,中国现有条件下微量活检钳(2~3 mm)尚不普及,为避免漏诊而进行常规无指征的多点活检会增加患者身心和经济方面的损害。CSCCP 专家委员会提出,阴道镜检查应按照子宫颈的规范化操作要求,推荐在阴道镜指示下有目标的多点活检,同时,建议加强阴道镜培训和质量控制。

1. 阴道镜检查指征^[1-6]: ① 筛查异常:高危人乳头瘤病毒(HR-HPV)阳性且不明确意义的非典型鳞状上皮细胞(ASC-US);连续 2 次(至少间隔 6 个月)细胞学结果 ASC-US;非典型鳞状上皮细胞不除外高度鳞状上皮内病变(ASC-H);低度鳞状上皮内病变(LSIL)、高度鳞状上皮内病变(HSIL);非典型腺细胞(AGC);原位腺癌(AIS);癌;无临床可疑病史或体征的细胞学阴性,且 HR-HPV 阳性持续 1 年者;细胞学阴性同时 HPV16 或 18 型阳性者;② 体征可疑:肉眼可见的子宫颈溃疡、包块(肿物)或赘生物;肉眼可疑或其他检查可疑癌;③ 病史可疑:不明原因的下生殖道出血;宫内已烯雌酚暴露史;患者性伴侣生殖器官确诊湿疣或上皮内瘤变或癌;子宫颈或阴道上皮内病变治疗后随访;外阴或阴道壁存在 HPV 相关疾病。

2. 阴道镜检查报告必备要素^[2-3,5-10]: ① 评估有无其他因素存在而影响阴道镜检查的客观性。如有子宫颈暴露困难,或者有炎症、出血、瘢痕、药物残渣等因素干扰,影响检查的全面性,或者由于解剖学因素影响病变的识别、观察或者取材时,应予以注明,必要时待原因去除后复查阴道镜;② 转化区类型(1、2、3 型);③ 鳞柱交界的可见性:全部可见、部分可见、不可见;④ 阴道镜描述应包括的内容:病变图像的特征性描述,即判读病变程度的依

据。病变部位和累及范围,病变是否向子宫颈管内延伸以及是否可见病变的内侧缘(靠近颈管侧边缘),是否存在阴道壁病变和病变程度(图 1、图 2)。⑤ 阴道镜报告中附 1~4 张清晰且能反映检查重点所见的图像;⑥ 阴道镜拟诊(印象):① 子宫颈未见上皮内病变或恶性变(Negative for Intraepithelial Lesion or Malignancy, NILM);② 子宫颈鳞状上皮低度病变(Low grade Squamous Intraepithelia Lesion, LSIL);③ 子宫颈鳞状上皮高度病变(High grade Squamous Intraepithelia Lesion, HSIL);④ 可疑子宫颈癌;⑤ 可疑子宫颈腺性病变;⑥ 其他(杂类):包括湿疣*、炎症、息肉,子宫颈治疗后的改变,如狭窄、变形、扭曲、瘢痕、增厚或者黏膜脆性增加、子宫颈子宫内黏膜异位等;⑦ 阴道镜检查后处理建议。

3. 关于阴道镜活检的建议^[5-6]: ① 可疑子宫颈高级别病变、可疑腺性病变或可疑癌者,建议阴道镜指引下在病变重的部位多点活检。对于宫颈浸润癌,应注意观察是否存在阴道壁受累,必要时阴道壁取活检;② 关于是否活检的理由。如不取活检的病例,可以注明“根据患者病史、体征、辅助检查和阴道镜所见,患者目前未发现宫颈 HSIL 或更严重疾病,未取活检”。对于阴道镜印象 NILM 取活检的病例,应注明理由。对于阴道镜印象 LSIL 的病例,可根据患者和医疗机构的情况个体化决定是否取活检;③ 转化区为 3 型或 AGC 时,可酌情行颈管搔刮(ECC);④ 子宫颈细胞学结果可疑存在子宫颈高度病变(如 ASC-H、HSIL、非典型腺细胞倾向瘤变 AGC-FN、AIS 等),阴道镜所见部位未发现可疑相应程度病变时,建议首先尽量暴露子宫颈管观察,同时注意穹隆及阴道壁的观察。如果仍未发现可疑异常病变的存在,建议多点活检并行 ECC。如果活检病理学检查没有发现相应级别的病变,会诊细胞学报告,如果和之前报告一致,建议诊断性切除术,如宫颈环形电切除术(LEEP)或宫颈冷刀锥切术(CKC)。

4. 阴道镜检查的质量评价标准^[1,4,6]: ① 阴道镜检查报告具备本共识所要求的基本要素;② 对组织学确诊 HSIL(CIN2 及以上病例)的阳性预测不应低于 65%;③ 大于 90% 的病检标本(直接活检或者切除性活检)符合病理检查需要;④ 大于 95% 的阴道镜检查具有指征。

5. 建立阴道镜专业门诊的建议^[3,6]: 阴道镜门诊空间面积和设施能够满足业务需求。设立阴道镜团队负责人制度,至少一名护士配合医师工作。专人负责病例登记与随访记录;质量控制数据记录;疑难病例会讨论记录。

doi:10.13390/j.issn.1672-1861.2017.03.041

基金项目:科技部国家重点研发计划(2016YFC1302901)

通信作者:魏丽惠 Email: weilhpku@163.com

6. 阴道镜专业医师的要求^[3,6]: 专业从事阴道镜工作的医师宜相对固定; 每年接受子宫颈细胞学异常而转诊的新病例不少于 150 例。申请从事阴道镜专业技术工作的医师, 执业前应到具备阴道镜专业医师培训资质的培训基地接受至少 1~3 个月的专业技术培训。

7. 阴道镜专业医师培训基地资格^[3,6]: 阴道镜专业技术培训基地是妇产科医师从事该专业技术上岗前的培训基地。对符合以下资格的三级甲等医院或相应的医疗机构, 可向 CSCCP 申请阴道镜培训基地。① 应有专门从事阴道镜专业的医师至少 2 名; ② 每年能开展阴道镜检查达 1 500 例及以上; ③ 每年新诊断子宫颈高级别病变 (CIN2/3) 及子宫颈癌至少达 200 例; ④ 能够开展子宫颈物理治疗 (冷冻、激光、微波、高频电波等)、LEEP 治疗等。

二、组织病理学确诊的 CIN 及 AIS 的管理^[5,11-12]

2014 年 WHO 女性生殖器官肿瘤分类, 将子宫颈上皮内瘤变三级 (CIN1、CIN2、CIN3) 更新为二级分类法, 即子宫颈低级别鳞状上皮内瘤变 (LSIL, 即原 CIN1), 和高级别病变 (HSIL, 即原 CIN3 和部分 CIN2)^[13]。

组织病理学确诊的 CIN 及 AIS 的管理最主要的目的是及时发现有可能进展为子宫颈浸润癌的 HSIL 及 AIS, 并予以治疗, 减少发生子宫颈浸润癌的可能性。管理过程中应严格按照规范操作, 注意平衡“利”与“弊”, 避免诊断与治疗的不足与过度。

1. 组织病理学确诊的 LSIL 的管理原则: LSIL 主要为 CIN1, 也包括 CIN2 p16 (免疫组化) 阴性者, 多为 HPV 高危亚型一过性感染所致, 60% 病变可自然消退, 30% 病变持续存在, 约 10% 的病变 2 年内进展为 HSIL。LSIL 的处理原则上无需治疗, 随诊观察。对于可能隐藏有高级别上皮内瘤变风险的 LSIL 处理应慎重, 必要时行诊断性锥切术明确。对于 21~24 岁年轻女性, 其子宫颈癌风险较低 (年发生率 1.4/10 万), 多表现为 HPV 感染, CIN 病灶常自然消退, 故异常管理应相对保守。对于妊娠期女性, 宫颈低级别病变的管理中应除外子宫颈浸润癌, 管理中应特别对待, 见图 1。

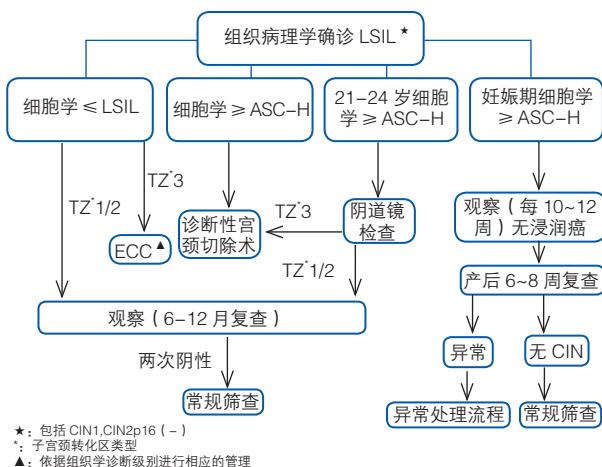


图1 组织病理学确诊LSIL的处理流程

LSIL 随访的目的是为了及时发现病情进展者或高级别病变漏诊者。建议 12 月重复细胞学和 HPV 联合检查, 两次检查均阴性, 转为常规筛查; 任何一项检查异常行阴道镜检查, 并按照组织病理学结果进行相应的管理^[14]。

2. 组织病理学确诊的 HSIL 的管理原则: 组织病理学确诊的 HSIL 包括既往三级分类法的 CIN2、CIN2.3、CIN3。若组织病理学 CIN2 进一步行 p16 免疫组化染色, CIN2/p16 阳性者参照 HSIL 管理, CIN2/p16 阴性者参照 LSIL 管理。HSIL 多为 HPV 高危亚型的持续感染所致, 约 20% 的 HSIL 可能 10 年内进展为子宫颈浸润癌。组织学确诊的 HSIL, 对于大多数女性而言, CIN2 为干预治疗的阈值。年轻女性有生育要求且经医生评价具有生育能力 (无明确年龄限定), 如果组织病理学明确为 CIN3, 建议进行治疗。如果组织病理学为 CIN2 或者没有明确指出级别者, 可以每 6 个月进行细胞学检查和阴道镜再评价。观察过程中如果 CIN2、CIN2/3 病变持续 24 个月, 或阴道镜检查为 3 型转化区, 或病变面积增大或阴道镜评价较前加重, 应给予治疗。妊娠女性若无浸润癌证据, 可每 10~12 周复查细胞学或阴道镜观察, 产后 6~8 周复查。组织病理学确诊为 HSIL 的处理流程, 见图 2。

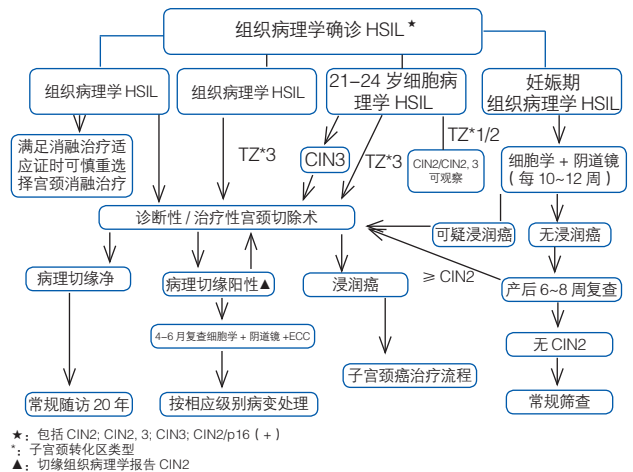


图2 组织病理学确诊HSIL的处理流程

HSIL 治疗后患者建议采用细胞学联合 HPV 检测的方法随诊 20 年。经过质量控制的术后病理诊断若切缘存在 HSIL 病变, 建议术后 4~6 个月复查并阴道镜评估。若切缘阴性建议术后 6~12 个月的细胞学联合 HPV 检测复查, 若未发现病变持续存在迹象, 建议 12 个月再次重复检查, 连续 2 次检查未见异常者, 可每 3 年复查。如复查过程中发现异常, 按流程进行管理^[15]。如随访过程中发现组织学确诊为 CIN 2、CIN 2/3 或 CIN3 的病变, 建议行重复性切除术, 不能再次重复性切除者可考虑行全子宫切除术。

3. 组织病理学确诊的 AIS 的管理: 子宫颈原位腺癌 (AIS) 为子宫颈腺癌的癌前病变, 其中 25%~88% 与 HPV18 的持续感染有关, 50% 合并有 HSIL。AIS 的特点: ① 现有的子宫颈癌筛查方法对 AIS 不敏感; ② AIS 病变阴道镜下的改变常无特异性; ③ 病灶多位于子宫颈管内, 不

在阴道镜检查范围内；④ AIS 病变部分呈多中心或跳跃性特征，即使切除的标本边缘无病变存在，也不能完全排除病变残存的可能性。故 AIS 的临床处理原则不同于 HSIL。AIS 的临床处理原则是积极治疗，不建议观察。无生育要求者，建议行全子宫切除术；有生育要求者，可行子宫颈锥切术，若切缘存在 CIN 或 AIS 病变时，建议重复性切除。AIS 保守治疗后 6 个月随访细胞学联合 HPV 检测、阴道镜检查及 ECC，若发现异常则按流程进行转诊治疗，如阴性建议长期随访。

4. 组织病理学确诊的 HSIL 和 AIS 的管理注意事项：治疗方法包括消融性治疗和切除性治疗。前者包括冷冻、激光、电凝、冷凝等。后者包括 LEEP 或大环电切术 (LLETZ)、CKC、激光锥切术等。对于阴道镜检查 TZ1 或 TZ2 者，可行子宫颈切除性治疗，或在排除早期浸润癌的前提下，慎重选择局部消融性治疗；阴道镜检查 TZ3 者，应选择诊断性子宫颈切除性治疗。子宫全切术不作为 CIN 的首选治疗方法。

所有治疗必须有完整规范记录，应记录切除性治疗的类型 (1 型、2 型、3 型)、切除物长度 (Length, 从最远端/外界至近端/内界)、厚度 (Thickness, 从间质边缘至切除标本的表面) 及周径 (Circumstance, 切除标本的周长)。切除标本应进行标记以便于病理医师识别，标本能满足 12 点连续病理切片的要求^[9]。对于术后病理证实为浸润癌者，应转诊妇科肿瘤医师进行进一步管理。

子宫颈癌前病变的管理应根据患者年龄、生育要求、随诊条件、医疗资源、阴道镜图像特点及治疗者的经验等决定，治疗应遵循个性化的原则并征得患者的知情同意。无论哪种治疗方式，未来妊娠后早产、胎膜早破、低出生体重儿、剖腹产概率都有所增加^[16-17]。切除性治疗对未来产生不良影响的风险高于消融性治疗，应遵循适应证选择最佳的治疗方式。即便全部去除病灶，未来依然存在病变复发或进展为浸润癌可能，并且多发生于手术后 3 年内，故治疗后的病变也应长期随诊。

结语：随着医学技术的发展，阴道镜检查不再只是取活检的途径，它所提供的病变信息更多的参与到疾病的管理。然而，相同的病理诊断可能会有不同的管理。除了疾病的转归外，患者病史、体征、随访依从性、细胞学、HPV 和阴道镜检查结果等众多信息共同参与患者的疾病风险分层以及选择合适的管理方案。《中国妇产科临床杂志》两期连载 CSCCP 专家委员会“中国子宫颈癌筛查及异常管理相关问题专家共识”，希望该共识能对各级医疗机构和医师的临床工作提供参考和帮助。如前所述，由于我国地域广博、多民族文化不同、经济资源和医疗资源参差不齐，没有任何一个共识或指南适用于所有的地区、医疗机构和患者。临床工作宜在该共识的指导下，因地制宜结合实际情况对患者进行诊疗，以免漏诊或过度诊疗。

执笔者：魏丽惠、沈丹华、赵方辉、耿力、毕蕙、赵昫、徐海苗、李静然、吕卫国、王悦。秘书：李明珠

致谢：感谢 CSCCP 专家委员会全体成员在共识编写

过程中付出的努力。

参考文献

- [1] 王临虹, 魏丽惠. 妇女常见病筛查技术指南. 北京: 人民卫生出版社, 2013.
- [2] 毕蕙, 赵更力. 子宫颈癌综合防控技术培训教程. 北京: 人民卫生出版社, 2015.
- [3] 魏丽惠, 吴久玲. 子宫颈癌检查质量保障及质量控制指南. 北京: 人民卫生出版社, 2015.
- [4] WHO guidelines for screening and treatment of precancerous lesions for cervical cancer prevention. [EB/OL]. [2016-03-27]. http://www.who.int/reproductivehealth/publications/cancers/screening_and_treatment_of_precancerous_lesions/en/.
- [5] Mayeaux J, Thomas C. Modern Colposcopy: Textbook & Atlas. 3rd ed. Wolters Kluwer, 2014.
- [6] Colposcopy and programme management guidelines for the NHS cervical screening programme. [EB/OL]. [2016-03-14]. <https://www.gov.uk/government/publications/cervical-screening-programme-and-colposcopy-management>.
- [7] Jacob B, James B, Peter B, et al. 2011 Colposcopic Terminology of the International Federation for Cervical Pathology and Colposcopy. Obstet Gynecol, 2012, 120:166-172.
- [8] Ghaem MS, Sagi S, Majeed G, et al. Incomplete excision of cervical intraepithelial neoplasia and risk of treatment failure: a meta-analysis. Lancet Oncol, 2007, 8:985-993.
- [9] Hammes LS, Naud P, Passos EP, et al. Value of the International Federation for Cervical Pathology and Colposcopy (IFCPC) Terminology in predicting cervical disease. J Low Genit Tract Dis, 2007, 11: 158-165.
- [10] Kierkegaard O, Byrjalsen C, Hansen KC, et al. Association between colposcopic findings and histology in cervical lesions: the significance of the size of the lesion. Gynecol Oncol, 1995, 57:66-71.
- [11] Massad LS, Einstein MH, Huh WK, et al. 2012 updated consensus guidelines for the management of abnormal cervical cancer screening tests and cancer precursors. J Low Genit Tract Dis, 2013, 17(5 Suppl 1):S1-S27.
- [12] Darragh TM, Colgan TJ, Cox JT, et al. The Lower Anogenital Squamous Terminology Standardization Project for HPV-Associated Lesions: background and consensus recommendations from the College of American Pathologists and the American Society for Colposcopy and Cervical Pathology. J Low Genit Tract Dis, 2012, 16:205-242.
- [13] Waxman AG, Chelmow D, Darragh TM, et al. Revised terminology for cervical histopathology and its implications for management of high-grade squamous intraepithelial lesions of the cervix. Obstet Gynecol, 2012, 120:1465-1471.
- [14] Katki HA, Gage JC, Schiffman M, et al. Follow-up testing after colposcopy: five-year risk of CIN 2+ after a colposcopic diagnosis of CIN 1 or less. J Low Genit Tract Dis, 2013, 17(5 Suppl 1): S69-S77.
- [15] Katki HA, Mark S, Castle PE, et al. Five-year risk of recurrence following treatment of CIN2, CIN3, or AIS: performance of HPV and Pap cotesting in post-treatment management. J Low Genit Tract Dis, 2013, 17: S78-S84.
- [16] Santesso N, Mustafa RA, Wiercioch W, et al. Systematic reviews and meta-analyses of benefits and harms of cryotherapy, LEEP, and cold knife conization to treat cervical intraepithelial neoplasia. Int J Gynaecol Obstet, 2016, 132:266-271.
- [17] Suthi S, Irene R, Mongkol B, et al. Long-term Outcomes of a Loop Electrosurgical Excision Procedure for Cervical Intraepithelial Neoplasia in a High Incidence Country. Asian Pac J Cancer Prev, 2014, 15:1035-1039.

(收稿日期: 2017-03-17)